

*Бустонов М. А., Шамсидинов Б. Н., Худжамуллоев Т. Ш., Азизов К. Н.*

### **Сенсоневральная тугоухость у детей: особенности психоневрологической реабилитации**

В структуре этиологических факторов сенсоневральной тугоухости у детей имели значение: детские инфекционные заболевания - 67%; заболевания перинатального периода, резус-несовместимость - 18%; применение ототоксических антибиотиков - 8%; последствия черепно-мозговой травмы - 6%; генетическая быстро прогрессирующая форма заболевания - 1%.

По степени тяжести СНТ: тяжелая степень (3-я и 4-я степени потери слуха) - 79%; 2 степень тугоухости - 19% и 1 степень тугоухости - 2%.

Сенсоневральная тугоухость у детей является мультифакторным заболеванием, нуждается в раннем выявлении и индивидуальном подборе психоневрологических реабилитационных мероприятий.

*Бустонов М. О., Шамсидинов Б. Н., Худжамуллоев Т. Ш., Азизов К. Н.*

### **Пастшунавои сенсоневралӣи кӯдакон: хусусиятҳои барқароркунии психоневрологӣ.**

Дар сохтори омилҳои этиологӣ пастшунавои сенсоневралӣи кӯдакон мақоми худро дорад: бемориҳои сироятии кӯдакона - 67%; бемориҳои марҳилаи перинаталӣ, резус-номувофиқӣ - 18%; қабули антибиотикҳои

ототоксикӣ - 8%; боқимондаи осеби магзи сар - 6%; намудҳои бемориҳои зудвазнинии генетикӣ - 1%.

Аз рӯи дараҷаи вазнинии пастшунавои сенсоневралӣи муайян карда шуд: пастшунавои дараҷаи вазнин (3-юм ва 4-ум) - 79%; пастшунавои дараҷаи 2-юм - 19% ва дараҷаи 1-ум - 2%.

Пастшунавои сенсоневралӣи кӯдакон бемории мултифакторӣ мебошад ва зарурияти бармаҳал пайдо кардан ва гузаронидани чораҳои махсус ва барқароркунии психоневрологиро ба миён меорад.

*Bustonov M. O., Shamsidinov B. N., Hujamulloev T. Sh., Azizov K. N.*

### **Sensorineural relative deafness at children: features of psycho neuroiologicai rehabilitation.**

In structure etiological factors neurosensory relative deafness at children mattered: children's infectious diseases - 67%; diseases perinatal the period, a Rhesus factor-incompatibility - 18%; application ototoxicity antibiotics - 8%; consequences of a craniocerebral trauma - 6%; genetic rapidly growing the disease form - 1%.

On severity level sensorineural hearing loss (SNL) the following was marked: heavy degree sensorineural relative deafness (3rd and 4th degree of loss of hearing) - 79%; 2nd degree of relative deafness - 19% and accordingly, with 1st degree of relative deafness - 2%.

Sensorineural relative deafness at children is multifactorial disease, requires early revealing and individual selection of psycho neurological rehabilitation actions.

*Гайбулов М.М., Кахаров М.А. Баротов И.Ш.*

## **КЛИНИКО-ИНСТРУМЕНТАЛЬНАЯ И МОРФОЛОГИЧЕСКАЯ ХАРАКТЕРИСТИКА БОЛЕЗНИ БАНТИ**

Кафедра хирургии с курсом топографической анатомии Худжандского отделения ТИППМК

*Ключевые слова: болезнь Банти, ультразвуковое исследование, спленэктомия, цирроз печени*

### **Актуальность**

Болезнь Банти (спленогенный цирроз печени, тромбофлебитическая спленомагалия) - редкое заболевание селезенки и печени, встречающееся преимущественно у лиц 25-45 лет [2, 5]. Диагностика болезни Банти основывается на клинических проявлениях заболевания, данных инструментальных методов исследования и подтверждается резуль-

татами гистологического исследования удаленной селезенки [4, 6, 7]. Впервые это заболевание описано в 1894 году итальянским патологом Гвидо Банти.

Заболевание встречается в клинической практике значительно чаще, чем диагностируется [3, 8]. Отчасти это объясняется малой информированностью врачей с вытекающим отсюда недостаточно целенаправленным поиском клинических симптомов. К сожалению,

эти больные часто длительное время лечатся в стационарах различного профиля, где при проведении дифференциального диагноза болезнь Банти даже не обсуждается, несмотря на довольно специфичную клиническую картину [1, 9]. Это приводит к тому, что часть пациентов обращается к специалисту в последней стадии заболевания, когда перспективы хирургического лечения и прогноз значительно хуже. Вышесказанное явилось основанием для выполнения данного исследования.

### Цель исследования

Изучение клинических, инструментальных и морфологических изменений в печени и селезенке при различных стадиях болезни Банти.

### Материал и методы исследования

В основу настоящей работы положен анализ результатов комплексного обследования 37 больных с болезнью Банти, находившихся на стационарном лечении на базе кафедры хирургии Худжандского отделения Таджикского института последипломной подготовки медицинских кадров в течение последних 10 лет.

Среди обследованных нами больных преобладали женщины, которых было 32 (86,5%) против 5 (13,5%) мужчин, в возрасте от 19 до 51 года, средний возраст  $29,5 \pm 2,5$  года (M+m). Длительность заболевания варьировала от нескольких месяцев до 13 лет (в среднем  $2,6 \pm 1,3$  года) (M+m). Большинство пациентов (26) ранее неоднократно лечились стационарно по поводу спленомегалии неясного генеза, анемии, заболеваний крови, хронического панкреатита с непродолжительным положительным эффектом.

Комплексе обследования пациентов с подозрением на болезнь Банти включал: общеклинические методы исследования, УЗИ в В-режиме и режиме дуплексного сканирования с цветовым доплеровским картированием, компьютерную томографию, ЭГДС, морфологическое исследование удаленной селезенки, лабораторные методы исследования с выявлением маркеров гепатитов и по показаниям дополнительные диагностические тесты.

### Результаты и их обсуждение

В соответствии с имеющейся классификацией выделяют 3 стадии болезни Банти: анемическую, промежуточную и асцитическую. Большинство - 59,5% (22 из 37) - пациентов обратились к нам в анемической стадии заболевания. Как правило, ее продолжительность составляет от 3 до 12 лет.

Клинические признаки заболевания у обследованных нами пациентов в анемической стадии болезни складывались из следующей симптоматики: чувство тяжести и болей в левом подреберье, одышки, явлений общего недомогания, упадка сил, иногда носовых кровотечений, сердцебиения, похудания.

При объективном осмотре у всех обследованных выявлялась спленомегалия. Она могла быть весьма выраженной, нижний полюс селезенки доходил до уровня пупка у 17 (77,3%) больных. Пальпаторно ее поверхность гладкая, ровная, малоболезненная. Изменения со стороны печени в этой стадии заболевания выражены мало. В общем анализе крови выявляется гипохромная анемия (средний показатель гемоглобина  $104 \pm 8$  гр/л, цветной показатель  $0,7 \pm 0,05$ ) с умеренным анизо- и пойкилоцитозом. Необходимо отметить, что у всех обследованных нами пациентов маркеры гепатитов "В", "С" и "Д" были отрицательными.

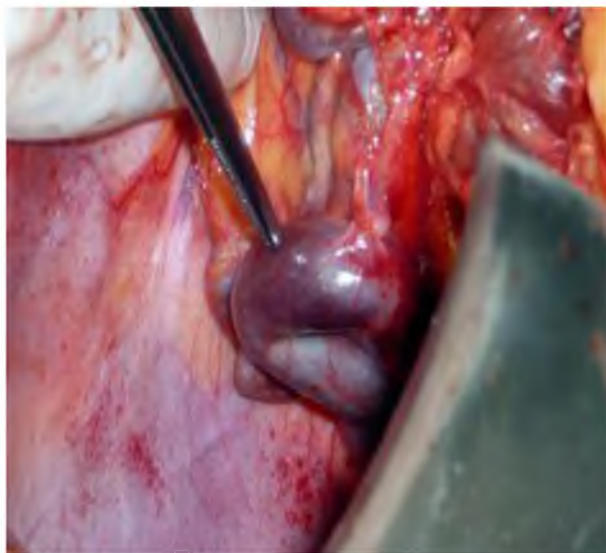
Данные инструментальных методов визуализации (УЗИ и КТ) показали, что размеры селезенки варьировали в пределах  $19,0 \times 10,0 \times 15,0$  см. Характерным признаком является расширение селезеночной вены до 4,0 см в диаметре (средний диаметр  $3,2 \pm 0,8$  см), иногда с наличием мелких тромбов в ее просвете (рис.1).

В большинстве наблюдений (n=19) в области ворот селезенки наблюдаются признаки варикозной метаплазии сосудов и региональной венозной гипертензии, что затрудняло ход оперативного вмешательства, увеличивая вероятность трудно контролируемого кровотечения. Признаков цирроза печени и

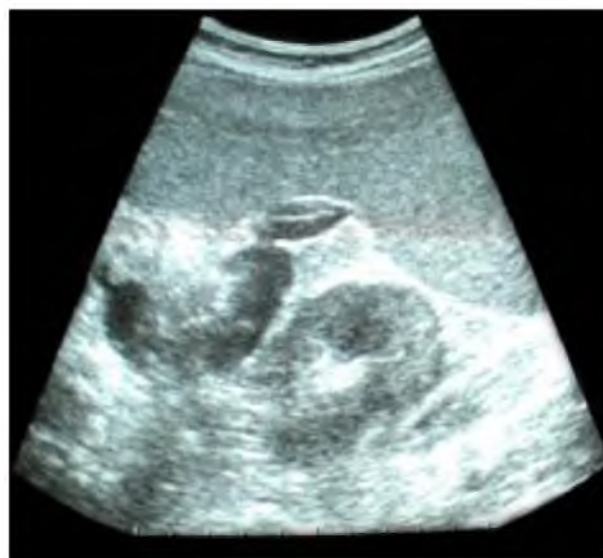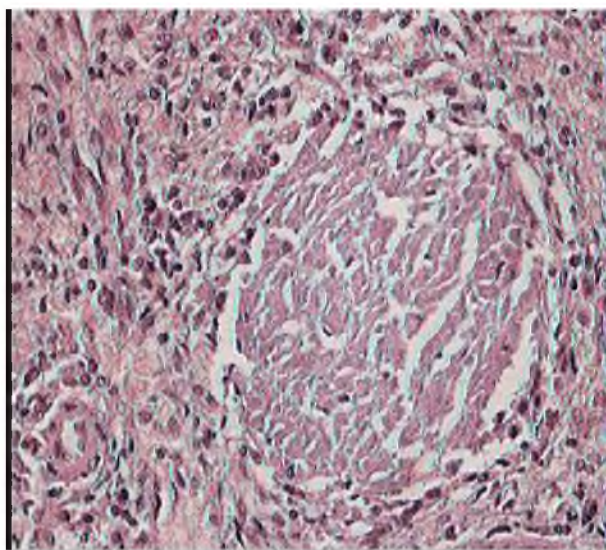


Рис.1. УЗИ в серошкальном режиме. Видна расширенная селезеночная вена с наличием мелких флотирующих тромботических масс в ее просвете.

портальной гипертензии в этой стадии заболевания нами не выявлено. Полученные данные инструментальных методов исследования были подтверждены операционной находкой. На рис.2 показана метаплазия сосудов ворот селезенки в анемической стадии болезни Банти, а на рис.3 морфологическая картина селезенки, характеризующаяся венозным стазом в ее паренхиме.



**Рис. 2.** Интраоперационное фото - варикозная метаплазия сосудов в области ворот селезенки.

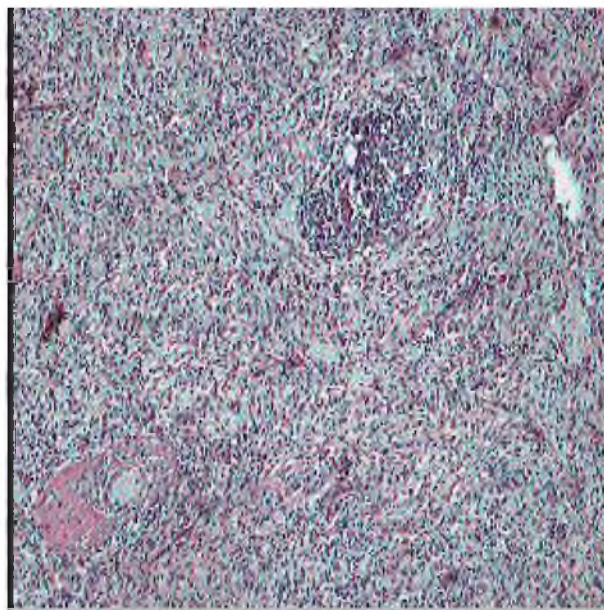


**Рис.3.** Стаз в сосудах селезенки при болезни Банти

Во второй - промежуточной стадии болезни Банти или стадии начала цирротических изменений в печени - было госпитализировано 9 (28,1%) больных. Длительность этой стадии составляет от 12 до 18 месяцев. Она характеризуется уменьшением диуреза, моча у больных становится более насыщенной и концентрированной. Задержка пигментов и токсических

продуктов накладывает особый отпечаток на цвет кожи пациента, и она из бледной становится грязно-коричневой. В этот период наряду с изменениями со стороны селезенки выявляется гепатомегалия. Печень увеличивается, поверхность ее становится шероховатой, бугристой. По мере прогрессирования заболевания начинают превалировать атрофические процессы, и печень начинает уменьшаться в размерах. Могут появляться первые признаки портальной гипертензии. При лабораторном исследовании в моче сначала появляется уробилин, а затем билирубин. Средний показатель гемоглобина снижается до  $88 \pm 9$  г/л ( $p < 0,05$ ). Специфических изменений со стороны биохимических показателей крови не наблюдается.

При инструментальном исследовании (УЗИ и КТ) также выявляются изменения, характерные для первой стадии заболевания. Спленомегалия сохраняется, корреляции между стадиями заболевания и размерами селезенки мы не отметили. При гистологическом исследовании имеются характерные участки гиперпигментации - гиалинизированные очаги (рис.4.).

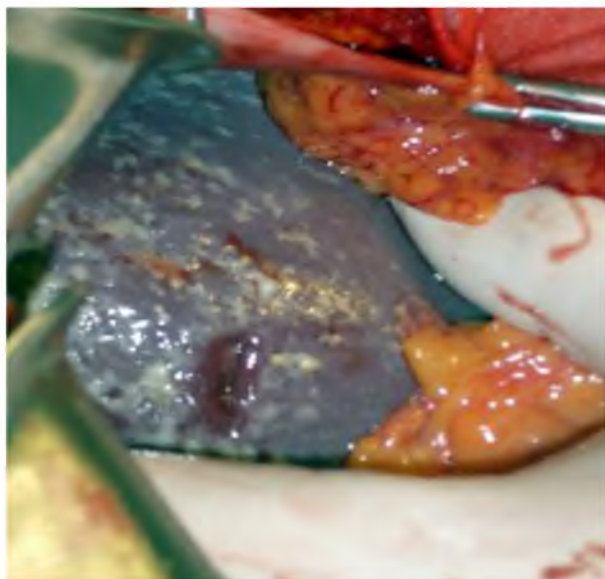


**Рис.4.** Гиалинизированные очаги в селезенке

Однако, постепенно начинают появляться также и признаки застоя в портальной системе, средний диаметр воротной вены у наблюдаемых нами пациентов повысился до  $2,1 \pm 0,4$  см ( $p < 0,05$ ). При ЭГДС в ряде случаев отмечается варикозное расширение вен пищевода 1 степени.

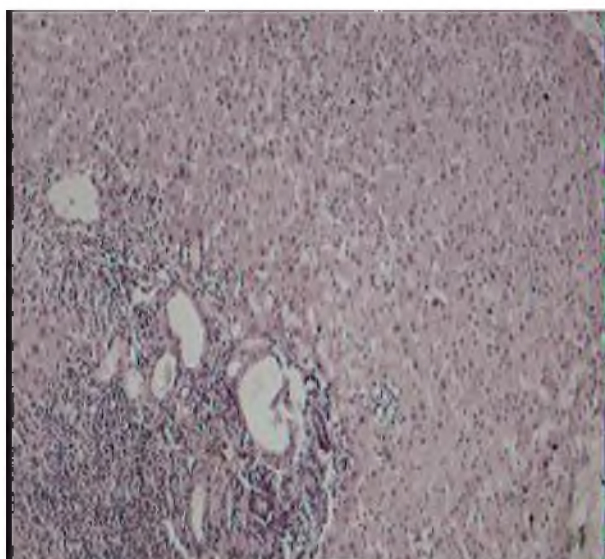
На нижеследующем рисунке представлена макроскопическая картина печени при промежуточной стадии болезни Банти (рис.5).

Третья стадия - асцитическая. Ей соответствуют выраженные цирротические измене-



*Рис.5. Печень увеличена в размерах с явлениями нодулярного цирроза.*

ния в печени: асцит, отеки на нижних конечностях, уменьшение диуреза (рис. 6). Продолжительность третьей стадии варьирует от 6 до 12 месяцев и заканчивается летальным исходом. В этой стадии заболевания отифференцировать цирроз печени от цирротической стадии болезни Банти уже не представляется возможным. 6 нашим пациентам, которым был выставлен подобный диагноз, он основывался на результатах динамического наблюдения в результате отказа больных от предложенной операции на более ранних стадиях заболевания.



*Рис.6. Начало цирротических изменений в печени при болезни Банти*

Среди обследованных нами 37 пациентов 26 (70,3%) были оперированы, в том числе 18 (69,2%) в первой стадии заболевания и 8 (30,8%) в промежуточной. В цирротической

стадии заболевания больные, как правило, от предложенной операции воздерживались.

Цель операции спленэктомии - ликвидация явлений гиперспленизма, купирование болевого синдрома, задержка прогрессирования болезни. Учитывая большие размеры селезенки, все операции осуществлялись из левостороннего углового разреза типа Рио-Бранко, являющегося, на наш взгляд, наиболее адекватным. Кровотечение на этапе мобилизации селезенки доходило до 1,2 литра, составляя в среднем 500,0+100,0мл. Дренажное осуществилось полихлорвиниловым дренажом, установленным в левое поддиафрагмальное пространство. Послеоперационное ведение больных осуществлялось по стандартной методике и предусматривало назначение анальгетиков, инфузионной терапии, антибиотикопрофилактики на протяжении 3 суток, антиферментной терапии и по строгим показаниям трансфузии компонентов крови.

У 19 (73,1%) пациентов течение послеоперационного периода было гладкое. У 2 (7,7%) больных образовался гнойный и у 1 (3,9%) панкреатический свищ, которые функционировали до 2 месяцев и путем перевязок и консервативных мероприятий закрылись без дополнительных вмешательств. У 4 (15,4%) пациентов отмечались различные раневые осложнения.

В отдаленном послеоперационном периоде в сроки до 9 лет, все пациенты продолжают находиться под нашим наблюдением. Учитывая, что большинство больных были лица женского пола, они продолжают выполнять домашнюю работу, часть возвратилась к своим профессиональным обязанностям, не связанным с тяжелым физическим трудом. Жалоб особых при контрольном опросе не предъявляют, средний показатель гемоглобина составил 100+10 г/л. У 2 больных имелись признаки спаечной болезни и еще у 3 жалобы, обусловленные начинающимся циррозом печени.

3 пациентов за этот промежуток времени умерли, в том числе 2 в связи с прогрессированием основного заболевания, присоединения цирроза печени и полиорганной недостаточности. Оба этих больных были оперированы в промежуточной стадии болезни Банти и погибли через 4 и 6 лет после операции. Причина гибели еще одного пациента не связана с болезнью Банти.

### **Вывод**

Современный арсенал инструментальных методов диагностики позволяет полноценно обследовать больных с подозрением на бо-

лезнь Банти. Ведущее значение имеет УЗИ в режиме цветового дуплексного сканирования, позволяющее выявить нарушения органической гемодинамики, степень расширения селезеночной и воротной вен. В совокупности со специфической клинической картиной заболевания в анемической и промежуточной стадиях заболевания, это позволяет своевременно установить диагноз, предопределяя рациональную тактику лечения. В начальных стадиях заболевания - анемической и промежуточной - она должна предусматривать выполнение спленэктомии, как оперативного вмешательства, улучшающего качество жизни больных и предупреждающего быстрого прогрессирование процесса. Исследования в данном направлении продолжаются.

#### ЛИТЕРАТУРА

1. Валенкевич В.А. Современный взгляд на синдром Банти / В.А. Валенкевич // Клиническая медицина.- 2000.- №6.- С.60-62.
2. Максимов В.А. Клинический синдром при заболеваниях печени / В.А. Максимов // Справочник врача общей практики.- 2009.- №8.- С.24-287.
3. Николаев И.Н. Случай синдрома Банти / И.Н. Николаев // Клиническая медицина.- 1993.- №3.- С.71-73.
4. Пункционная биопсия в диагностике хронических заболеваний печени / А.С. Логинов [и др.] // Терапевтический архив.- 1996. - №2. - С. 5-7.
5. Системные поражения при цитомегаловирусной инфекции / О.Л. Кузнецова [и др.] // Терапевтический архив.- 1998. - №11. - С.33-35.
6. Шерлок Ш. Заболевание печени и желчных путей / Ш.Шерлок, Дж. Дули; пер. с англ.- М.: Медицина, 1999. - С.654-659.
7. Capron P. Hypertension portale mtrahepatique non cinhotique / P. Capron / Rev. Prat. (Paris) - 1990.- Vol. 40, №16.- P. 1473-1478.
8. Sarin S. Familial aggregation in noncirrhotic portal fibrosis: A report of four families / S. Sarin, N. Mehra, A. Agarwal// Am. J. Gastroenterol. -1987.- Vol. 82, №11.- P. 1130-1133.
9. Tang Z. Clinical study on relationship between Kver-blood stasis and liver fibrosis / Z.Tang, Q.Ru, Z.Zhang // Chung Kuo Chung Hsi I Chieh Ho Tsa Chih 1997.- Vol. 17, №2.- P. 81-83.

*Гайбулов М.М., Кахаров М.А., Баротов И.Ш.*

#### **Клинико-инструментальная и морфологическая характеристика болезни Банти**

В работе проанализированы результаты диагностики и лечения редкой патологии селезенки и печени - болезни Банти. Проведено гистологическое исследование биоптатов печени и селезенки на различных стадиях заболевания. На достаточном клиническом материале показана эффективность оперативного лечения в первой и второй стадиях, что улучшает качество жизни больных и стабилизирует состояние ретикулоэндотелиальной системы. В третьей стадии болезни Банти рациональным является проведение симптоматического лечения.

*Гайбулов М.М., Кахаров М.А., Баротов И.Ш.*

#### **Хусусияти клиникӣ-асбобӣ ва бофташиносии бемории Банти**

Дар ин асари чопи натиҷаҳои таҳқиқ ва муолиҷаи яке аз бемориҳои кам вохӯрандаи испурҷ ва ҷигар, ки бо номи бемории Банти маълум аст, таҳлил карда шудааст. Ба ин муносибат санҷишотҳои гистологӣ (бофташиносии) бофтаҳои ҷигар ва испурҷ дар ҳамаи марҳилаҳои бемории гузаронида шудааст. Фоиданок будани муолиҷаи ҷарроҳӣ дар марҳилаҳои якум ва дууми ин беморӣ, ки барои беҳтар шудани ҳолат, дароз шудани умри бемор ва устувор намудани ҳолати силсилаи ретикулоэндотелиалии бемор дар маълумоти кофӣи клиникавӣ нишон дода шудааст. Дар марҳилаи сеюми бемории Банти гузаронида ни муолиҷаҳои симптомӣ (аз руи аломатҳои беморӣ) хеле дуруст аст.

*Gaibuloev M.M., Kaharov M.A., Barotov I. Sh.*

#### **The clinic- instrumental and morphological feature Disease Banti**

The paper analyses the current state of diagnostics and treatment of rare spleen and liver disease - Banti disease. Provide histological research of liver and spleen in different stage of diseases. On the basis of sufficient clinical material efficiency of the operational treatment in the first and second stages of the disease is shown. Which improves the quality of patients life and stabilizes the reticuloendothelial system. In the third stage of the Banti disease symptomatic treatment is preferable